地域医療魚沼学校
Uonuma school for community health and social care

TMM講座

急性虫垂炎　症例報告
―過去と現在―

Keio University
1858
CALAMVS GLADIO FORTIOR

小林英司
慶應大学医学部

外科診療・1990年・12号（139）1787

臨　床　例

X 線的に逆追跡可能であった虫垂結石の 1 例

小林英司[*1]　原　滋郎[*2]

本症例は、1990年「外科診療」で報告しました。

「虫垂結石は穿孔しやすい」
「すごくいっぱいの‘虫垂結石’だなー」
「いつからこんなに溜まったんだろう？」
「あ！過去にXpがあるに違いない」と思いつき、
放射線科に頼みXpを探してみました。

患　　者：55歳，男性

主　　訴：回盲部痛

既 往 歴：昭和59年4月15日転落事故にて脳挫傷及び腰椎圧迫骨折にて当院整形入院。

これだ！

現 病 歴：昭和60年2月1日上腹部不快感あり，しだいに回盲部痛出現。2月2日近医受診，当科紹介。

入院時所見：

圧痛（＋）

筋性防衛（＋）

Blumberg（＋）

Rosenstein（＋）

Payer（＋）

入院時検査：

RBC 524 （×10⁴/cumm）	WBC 17800 （/cumm）
Hgb 15.9 （g/dℓ）	PLT 18.8 （×10⁴/cumm）

当日の立位Xp

切除虫垂所見

過去、腰椎圧迫骨折で入院中のXP

整形外科を研修中にこんな患者さんを診たら君ならどうする？

a 今回の入院と関係ないのでなにもしない。

b 腹部症状がでたら虫垂炎の可能性が大であることを告げる。

c 定期的に医療機関の受診を勧める。

d 予防的虫垂切除を勧める。

消化器科，14(3)：259～263，1991　　14：259

原　著

腹部X線上石灰化像を認めた虫垂炎類似疾患*
―虫垂結石症との比較―

小　林　英　司**

Key words：Appendiceal calculus, Mucocele of appendix, Inflammatory tumor of omentum, Teratoma of ovarium, Ureterolithiasis

本症例は、1991年「消化器科」に報告しました。

地域病院にいて「答えを知る」ことができるのは外科医の冥利です。しかし、その情報の多くは一緒に働く内科医だけなく緊急時に病院に出てきてくれてレントゲンをとてくれたり、血液検査をしてくれた

スタッフがいて成り立ちます。

「消化器科」には、下記の症例を報告しました。

1. 虫垂粘液嚢腫　　71歳　女性

2. 体網炎症性腫瘤の石灰化　34歳　女性

3. 卵巣奇形腫破裂　　39歳　女性

4. 急性虫垂炎併発尿管結石　37歳　男性

71歳　女性　虫垂粘液嚢腫

術中所見

39歳　女性　　卵巣奇形腫破裂

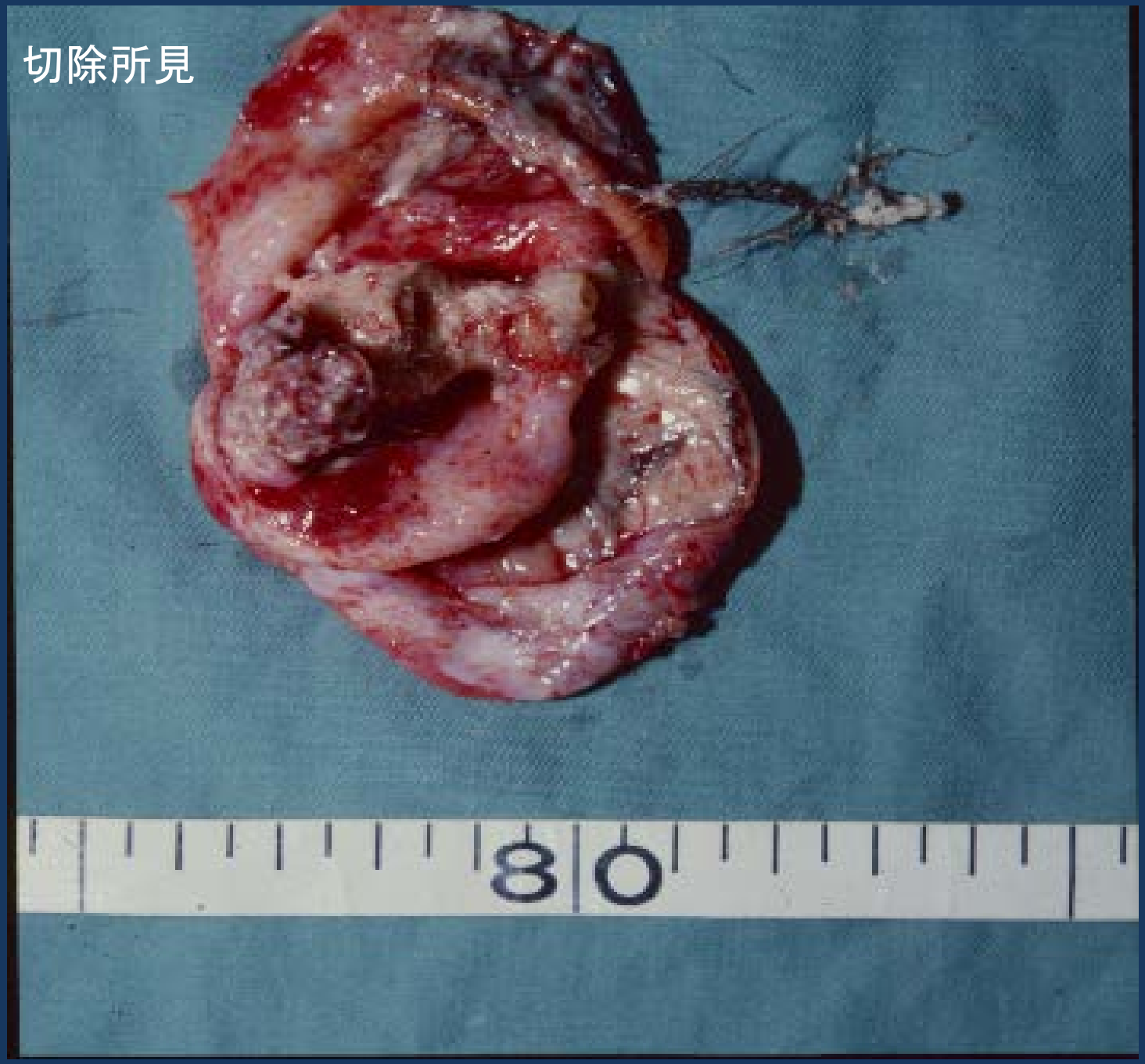
切除所見
80

さあ！

どんな観点で現在も急性虫垂炎の症例報告が書かれているか？

最近の日本臨床外科学会誌の症例報告を見てみましょう。

（日臨外会誌　77、1705―9，2016）

症　例

14.0×7.5cmに腫大した低異型度虫垂粘液性腫瘍の1例

愛媛県立今治病院外科
大畠将義　脇　悠平　山本幸司
高月秀典　松田良一

症例は90歳，女性．右下腹部痛，高体温が出現し虫垂周囲膿瘍を疑われ当院を紹介された．腹部造影CT検査で14.0×7.5cmと腫大した虫垂を認め虫垂粘液嚢胞腺腫と診断した．悪性の可能性を否定できず回盲部切除（D2郭清）の方針とした．虫垂は著明に腫大し，内部には淡黄色のゼリー状粘液が充満していた．また，病理組織検査では嚢胞内腔面に高円柱上皮が乳頭状に増殖を示しており，低異型度虫垂粘液性腫瘍（low-grade appendiceal mucinous neoplasm：以下LAMN）と診断した．大腸癌取扱い規約第8版では，虫垂腫瘍のうちLAMNは旧規約上の粘液嚢胞腺腫の大部分と粘液嚢胞腺癌の一部に該当し新たに分類された．LAMNの治療方法に関しては現在明確なガイドラインが存在せず，今後の症例の蓄積による検討が必要であり，国際的な診断基準・ガイドラインの構築が望まれる．

索引用語：低異型度虫垂粘液性腫瘍，虫垂粘液産生腫瘍，虫垂粘液嚢胞腺腫

Table 1　本邦における LAMN 報告例

No.	報告者	報告年	年齢	性別	術前診断	大きさ(mm)	術式	再発
1	Tanaka ら[10]	2011	28	女	腹腔偽粘液腫	不明	虫垂切除，右付属器切除，播種結節除去	術後４年あり
2	西野ら[18]	2011	78	男	虫垂粘液腫	120×50	回盲部切除術，D2郭清	術後５カ月なし
3	矢野ら[19]	2012	80	男	虫垂粘液嚢腫	最大径25	腹腔鏡下回盲部切除術，D2郭清	記載なし
4	末田ら[20]	2013	61	男	虫垂粘液嚢腫	90×40	腹腔鏡下回盲部切除術，D3郭清	記載なし
5	岩室ら[21]	2013	70	女	虫垂粘液嚢腫	長径４	腹腔鏡下盲腸切除術	記載なし
6	光岡ら[22]	2013	43	女	虫垂粘液嚢腫	長径40	腹腔鏡下回盲部切除術，D3郭清	記載なし
7	河毛ら[23]	2014	76	女	肉芽腫あるいは虫垂粘液癌	110×100	回盲部切除術	術後２年なし
8	代市ら[24]	2014	78	男	虫垂悪性腺癌	105×60	回盲部切除術，D3郭清	術後７カ月なし
9	根岸ら[25]	2015	63	女	虫垂粘液嚢腫	最大径21	腹腔鏡下回盲部切除術，D2郭清	術後７カ月なし
10	西山ら[26]	2015	65	男	虫垂膿瘍形成	80×60	回盲部切除術，D1郭清	記載なし
11	野崎ら[27]	2015	43	女	傍卵巣のう胞	長径57	腹腔鏡下虫垂切除術	記載なし
12	吉岡ら[28]	2015	80	女	卵巣腫瘍	長径100	回盲部切除術，D2郭清	術後１年なし
13	本症例	2016	90	女	虫垂粘液嚢胞腺腫	140×75	回盲部切除術，D2郭清	術後13カ月なし

医学中央雑誌にて「low-grade appendiceal mucinous neoplasm」をキーワードに1977年から2015年12月まで検索すると（会議録は除く）、本症例を含め13例のLAMNの報告が認められた。

（日臨外会誌　77、1705―9，2016）

私の報告した症例はありません。医学中央雑誌のキーワードに入るように症例報告を投稿しましょう。

（日臨外会誌　78、1832－37，2017）

症　例

膿瘍形成性虫垂炎との鑑別に苦慮し７カ月間経過観察した虫垂粘液癌の１例

奈良県立医科大学消化器・総合外科[1)]，同　附属病院中央内視鏡部[2)]
松本弥生[1)]　植田剛[1)]　中川正[1)]
中本貴透[1)]　小山文一[1)2)]　中島祥介[1)]

患者は71歳の女性で，受診２カ月前より腹痛が出現し，精査加療目的に当科を紹介受診．腹部CTで膿瘍形成性虫垂炎と診断．前医と比較して，腹痛・炎症反応ともに改善傾向であったため待機的手術の方針となった．一旦は膿瘍腔の縮小を認めたが，再増大を認めたため，腫瘍性病変を強く疑い手術を行った．開腹すると，回腸，上行結腸，S状結腸，膀胱，右卵巣が一塊となっており，周囲臓器を含めて回盲部，S状結腸・膀胱の一部，右附属器をen blocに切除した．病理診断はpT4b（(S状結腸，膀胱，右卵管)，pPM0，pDM0，pRM0）pN2，pM0：pStage Ⅲbの虫垂粘液癌であった．

腹腔内膿瘍の様相を呈した虫垂癌は膿瘍形成性虫垂炎との鑑別は困難であり，待機的手術が可能で，膿瘍が消失しない症例に関しては，悪性腫瘍を念頭に置いた診断・術式選択を行うことが肝要と考えられる．

索引用語：虫垂粘液癌，腹腔内膿瘍，膿瘍形成性虫垂炎

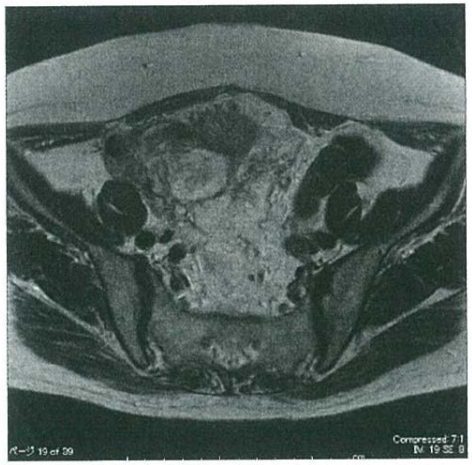

Fig. 2 Abdominal MRI : MRI shows a tumor with high intensity on T2-weighted imaging. The tumor shows heterogeneous contrast enhancement.

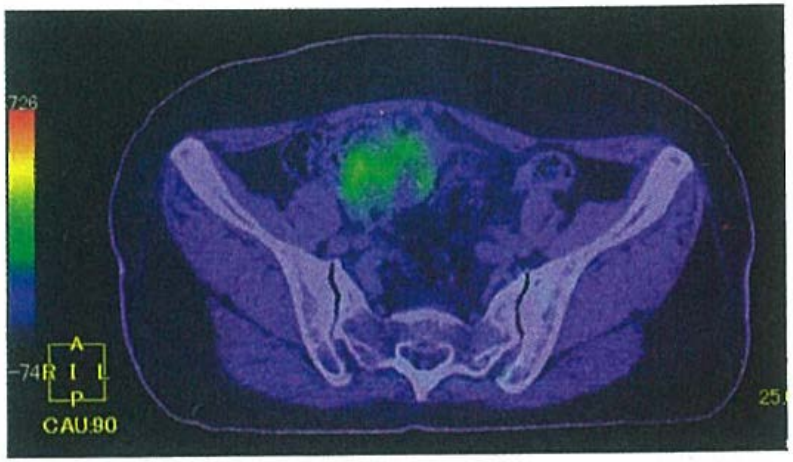

Fig. 3 Abdominal FDG-PET : FDG-PET shows abnormal uptake in accordance with the abscess.

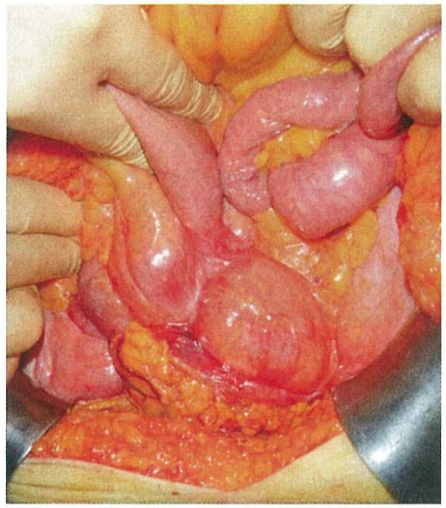

Fig. 4 Operative findings : The cecum adheres rigidly to the ileum, ascending colon, sigmoid colon, bladder, and right ovary.

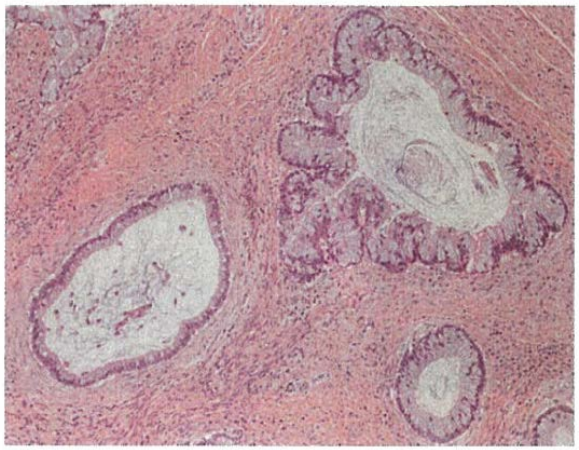

Fig. 6 Photomicrograph of a specimen (H.E. staining) : The appendiceal layer is absent, and a mucous-producing gland has grown.

地域と大学病院との検査の違いもあるけど、
どうするかの判断が重要ですね。

（日臨外会誌　79、1736－39，2018）

症　例

腹腔鏡下に診断し虫垂切除を施行した虫垂捻転の１例

佐久総合病院佐久医療センター消化器外科
大野浩次郎　竹花卓夫　山本一博　河合俊輔

症例は46歳，男性．右下腹部痛を主訴に近医を受診．腹部造影CTにて虫垂の腫大と虫垂周囲脂肪織の濃度上昇を認め，急性虫垂炎の診断にて当院に紹介となった．当院受診時には右下腹部痛は軽減しており，CTからは穿孔を疑う所見がないため，抗菌薬投与による保存的治療を選択して入院となった．しかし，入院２日目には右下腹部痛の再増悪があり，緊急腹腔鏡手術を行った．腹腔鏡による手術所見では虫垂は暗紫色に変化していたが，穿孔はみられず周囲に膿の付着もみられなかった．虫垂に高度な循環障害をきたした原因は虫垂根部での捻転であることが確認できたため，捻転を解除したのちに虫垂切除を施行した．虫垂捻転による虫垂穿孔を起こす前に虫垂切除が行えたため，術後の経過は良好で術後４日目には退院となった．今回，われわれは診断と治療を兼ねた腹腔鏡手術が有効であった稀な虫垂捻転を経験したので，若干の文献的考察を加えて報告する．

索引用語：虫垂捻転，腹腔鏡下虫垂切除

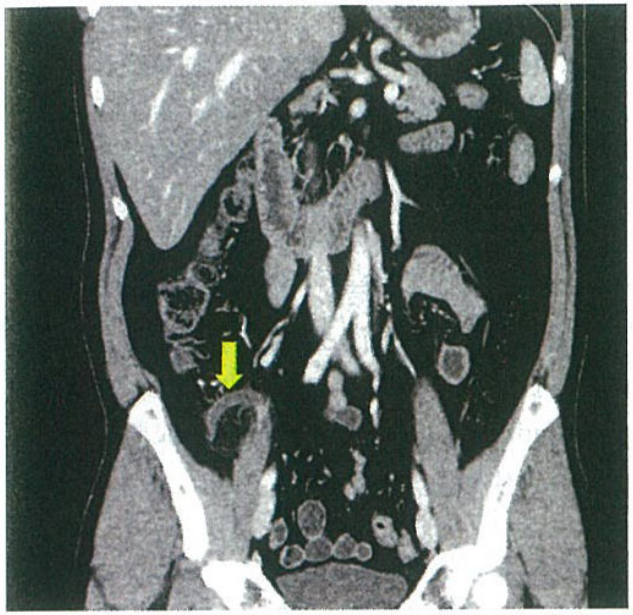

Fig. 1　腹部造影CT：虫垂（黄色矢印先端）は径8 mmと軽度腫大し，周囲脂肪織濃度の上昇と造影効果がみられた．腹水貯留とfree airは認められなかった．

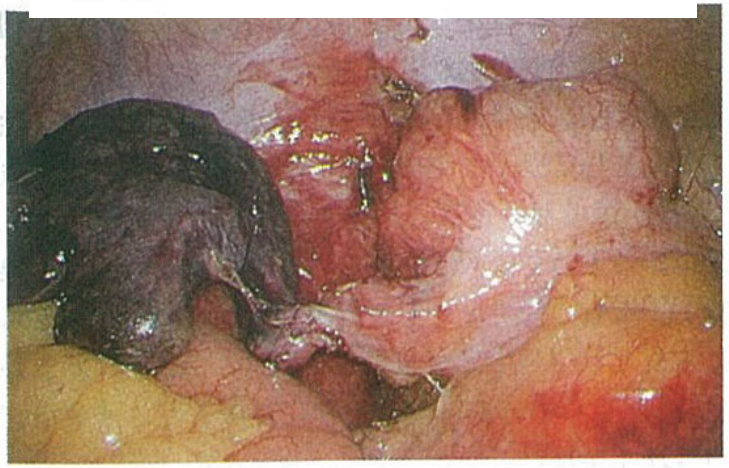

Fig. 3　腹腔鏡手術所見2：反時計方向に720°回転していた虫垂の捻転を解除した．

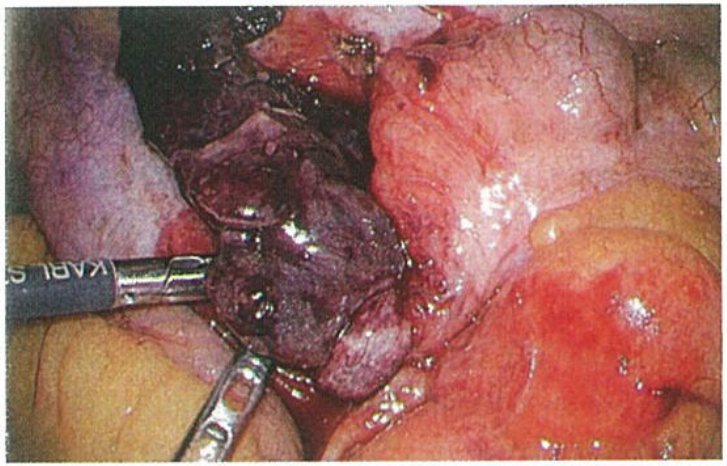

Fig. 2　腹腔鏡手術所見1：虫垂は根部にて捻転し，循環障害をきたしていた．

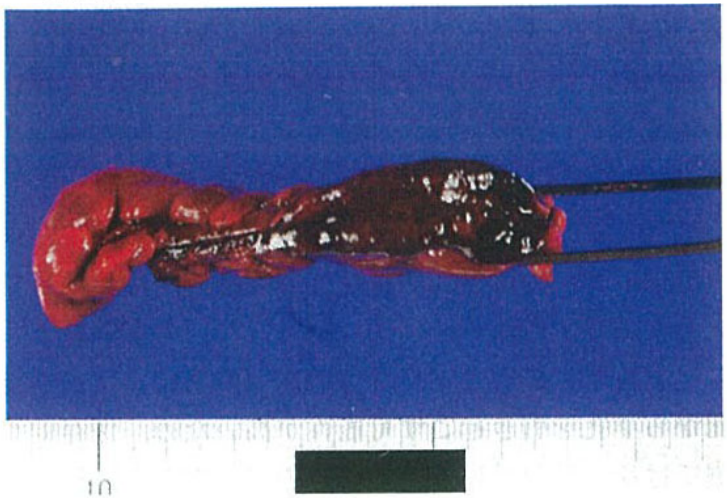

Fig. 4　摘出標本肉眼像：切除された虫垂は長さ8.5cmで，全体が暗紫色に変色していた．

臨床経過がとっても重要です。

（日臨外会誌　79、1874－79, 2018）

症　例

虫垂粘液腫の診断で手術を施行した虫垂子宮内膜症の１例

大牟田市立病院外科[1)]，同　病理診断科[2)]，久留米大学外科学講座[3)]
赤司昌謙[1)]　岡　洋右[1)]　永松佳憲[1)]
末吉　晋[1)]　島松一秀[2)]　赤木由人[3)]

症例は38歳，女性．繰り返す心窩部痛と右下腹部痛を主訴に前医を受診し，腹部超音波検査にて虫垂腫大を指摘され当院受診となった．腹部CTでは虫垂の嚢胞性腫大を認め，下部消化管内視鏡検査や注腸造影検査では，盲腸を圧排する粘膜下腫瘤を認めた．虫垂粘液腫の術前診断で，腹腔鏡下回盲部切除＋D2郭清を施行した．病理組織学的検査にて虫垂子宮内膜症に起因する粘液腫の診断となった．閉経前女性の虫垂粘液腫では，虫垂子宮内膜症が原因となる可能性を念頭に置くことが重要と思われる．

索引用語：虫垂子宮内膜症，虫垂粘液腫

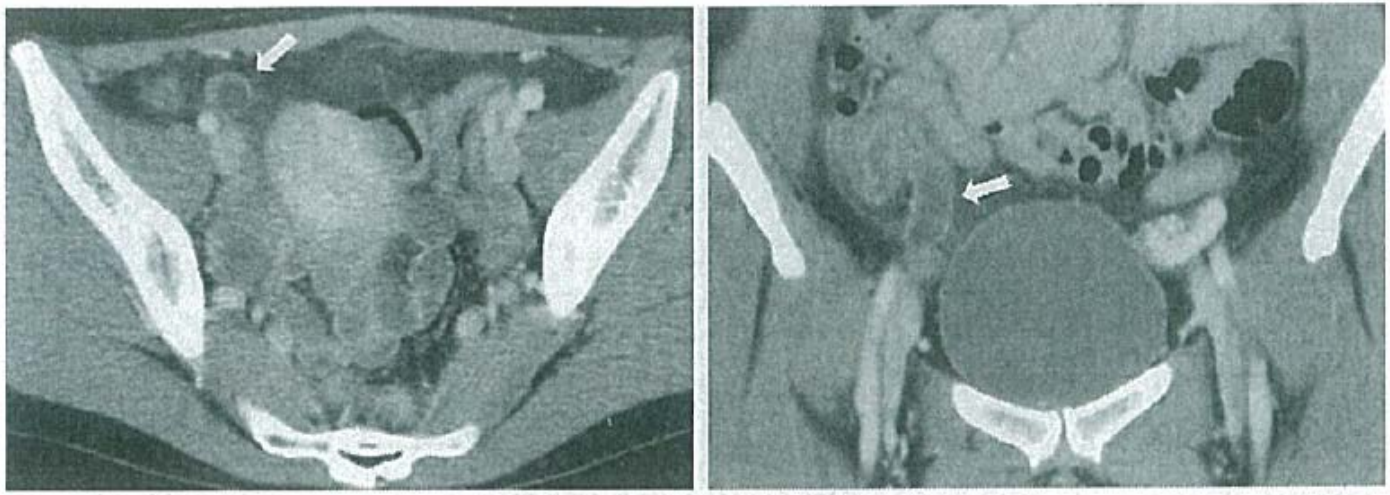

Fig. 1　腹部造影CT：虫垂壁肥厚と内腔に低吸収域を伴う腫大を認めた（矢印）.

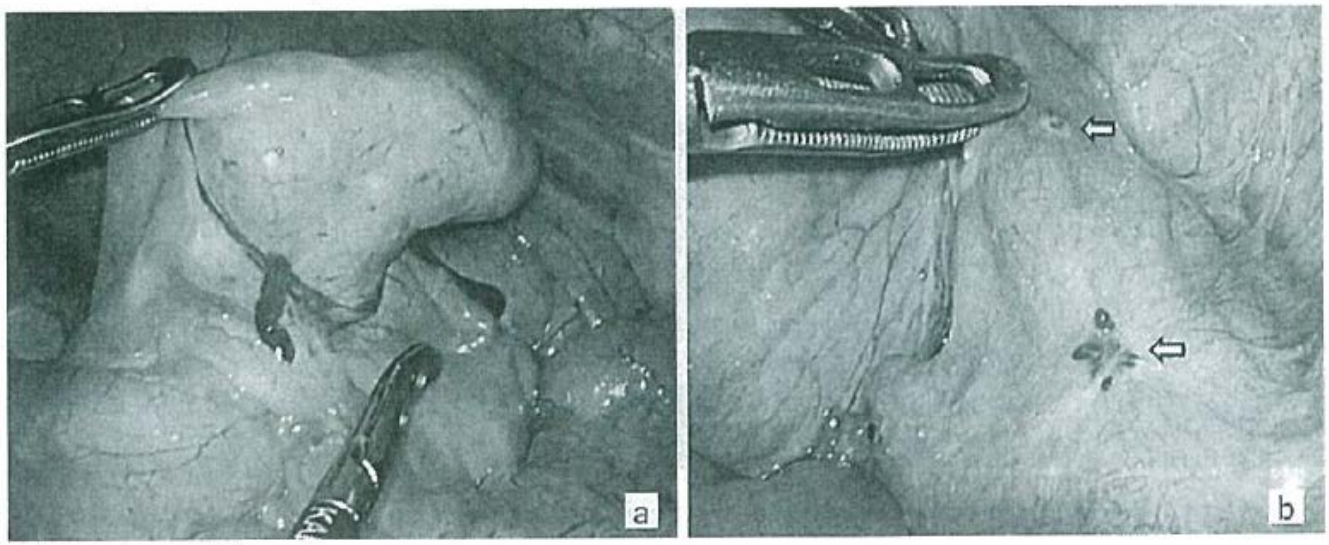

Fig. 4　手術所見

a）虫垂に腫大と壁肥厚を認め，一部は嚢胞状に拡張していた．漿膜面には凝血塊が付着していた．

b）右側骨盤腹膜に暗赤色調の小結節を数か所認めた（矢印）.

Table 1　虫垂子宮内膜症の本邦報告74例の集計

年　齢	
18～68歳　（平均40.4歳）	

主訴・症状（重複あり）	
右下腹部痛	26例
下腹部痛	15例
腹痛	8例
心窩部痛	2例
嘔吐	5例
下痢	1例
下血	8例
便潜血陽性	4例
月経困難症	12例
不妊	1例
右下腹部腫瘤	2例
なし	4例

月経周期との関連	
あり	10例
なし	37例
不明	27例

術前診断	
急性虫垂炎	25例
慢性虫垂炎	1例
虫垂腫瘍（＋虫垂重積症）	12例（+4例）
回腸 or 盲腸腫瘍	3例
卵巣腫瘍	1例
虫垂重積症	3例
虫垂子宮内膜症＋虫垂重積症	2例
回腸子宮内膜症＋腸閉塞	1例
子宮内膜症（虫垂以外）	12例
子宮筋腫	1例
卵巣チョコレート嚢胞	3例
虫垂穿孔	1例
骨盤内膿瘍	1例
虫垂十二指腸	1例
腸閉塞	1例
不明	1例

術　式	
虫垂切除術	47例（32例）
回盲部切除術	20例（11例）
盲腸部分切除術	4例（ 1例）
結腸右半切除術	3例

＊（　）内は腹腔鏡下手術

結構あるもんだね。閉経前だったら生理とともに悪化する？

（日臨外会誌　79、797－802，2018）

症　例

DICを契機に診断された敗血症合併非穿孔性急性虫垂炎の１例

恒心会おぐら病院外科
東本昌之　出先亮介　松尾洋一郎　小倉　修

症例は35歳，男性．2017年X月Y-2日より，心窩部痛にて他院受診．内服処方を受けるも，翌日より下腹部痛，下痢，悪寒，38℃台の熱発が出現し，同年X月Y日に別医受診．血液検査にてDIC疑の診断で，同日紹介医紹介受診．CTにて糞石を伴う虫垂の腫大を認めたが，穿孔を思わせる所見はなかった．急性虫垂炎を原因としたDIC（disseminated intravascular coagulation：以下，DIC）の診断で同日当院紹介受診し，緊急手術を施行した．術中所見および病理組織学的診断でも，壊疽性虫垂炎であったが虫垂には明らかな穿孔は確認できなかった．術後は集学的治療でDICを脱却できた．術後11日目に退院となった．当院での動脈血血液培養で*Eubacterium* speciesが検出された．DICを契機に診断された敗血症を合併した非穿孔性急性虫垂炎は稀であり報告する．

索引用語：DIC，敗血症，非穿孔性急性虫垂炎

Table 1　来院時血液生化学検査所見

T-bil (mg/dl)	1.9	WBC ($\times 10^3/\mu l$)	152
AST (IU/l)	38	RBC ($\times 10^4/\mu l$)	452
ALT (IU/l)	97	Hb (g/dl)	13.7
γ-GTP (IU/l)	121	Ht (%)	39.7
CPK (IU/l)	111	Plt ($\times 10^4/\mu l$)	6.8 (DICスコア3点)
LDH (IU/l)	196	Baso (%)	0.1
TP (g/dl)	5.7	Eosino (%)	0.0
S-AMY (IU/l)	49	Neutro (%)	97.5
BUN (mg/dl)	38.5	Lympho (%)	2.1
Cr (mg/dl)	1.39	Mono (%)	0.3
Na (mEq/l)	140		
Cl (mEq/l)	109	APTT (秒)	52.3
K (mEq/l)	3.3	PT (秒)	13.9
GU (mg/dl)	133	PT-INR	1.18
		D-dimmer (μg/ml)	12.98 →キューメイ研究所 ×1.8でFDP換算 FDP　23.36 (DICスコア1点)
CRP (mg/dl)	20.1		
血液ガス分析 (動脈room air)			
PH	7.458	HBs抗原	陰性
pO2 (mmHg)	91.6	HCV抗体	陰性
pCO2 (mmHg)	32.1	TPHA	陰性
HCO_3^- (mM/l)	22.4	RPR	陰性
BE (mEq/l)	-0.6		

（日臨外会誌　79、797－802，2018）

Table 2　本邦における敗血症（sepsis）を合併した非穿孔性急性虫垂炎 9 例の報告（1981～2015年）

症例	報告者	年齢・性別	血液培養	敗血症発症までの推定時間	ショック	DIC	手術	予後
1	柴田[1]	45・男性	不明	約24時間	なし	あり	なし	死亡
2	山崎[2]	69・男性	不明	約30時間	あり	あり	あり	生存
3	中村[3]	61・男性	E.coli	約24時間	なし	あり	あり	生存
4	伊藤[4]	57・男性	E.coli	不明	あり	あり	あり	生存
5	竹内[5]	31・男性	不明	約36時間	あり	なし	あり	生存
6	西尾[6]	61・男性	Streptococcus	約 8 時間	なし	あり	あり	生存
7	濱津[7]	34・男性	不明	約18時間	あり	あり	あり	生存
8	横山[8]	39・男性	Peptostreptococcus	約40時間	あり	あり	あり	生存
9	自験例	35・男性	Eubacuterium	約48時間	なし	あり	あり	生存

（日臨外会誌　79、797－802，2018）

穿孔してなくても敗血症になるんだ！！

（日臨外会誌　79、2286－2290，2018）

症　例

Laparoscopic interval appendectomyによって診断された卵巣癌虫垂転移の１例

洛和会丸太町病院外科
中村　慶　伊藤忠雄　米田政幸

症例は81歳，女性．３日前より続く心窩部痛を主訴に当院を受診．腹部CTにて虫垂内部の糞石とその周囲に32mm大の腫瘤影を認め，急性虫垂炎による限局性腹膜炎および腹腔内膿瘍の診断で抗菌薬投与を開始した．保存的加療によって炎症は沈静化し，画像検査で膿瘍の縮小を認めたため，腹腔鏡下待機的虫垂切除術（laparoscopic interval appendectomy）の方針とした．手術所見では，虫垂は右卵巣と強固に癒着していたが，明らかな腫瘍性病変は認めなかった．病理組織学的検査で，虫垂粘膜に病変を認めなかったが，漿膜下層に腺癌を認め，免疫染色の結果から卵巣癌虫垂転移と診断した．高齢者の急性虫垂炎では，転移性虫垂腫瘍の存在を念頭に置く必要がある．

索引用語：虫垂転移，卵巣癌，待機的虫垂切除術

入院時の腹部CT検査

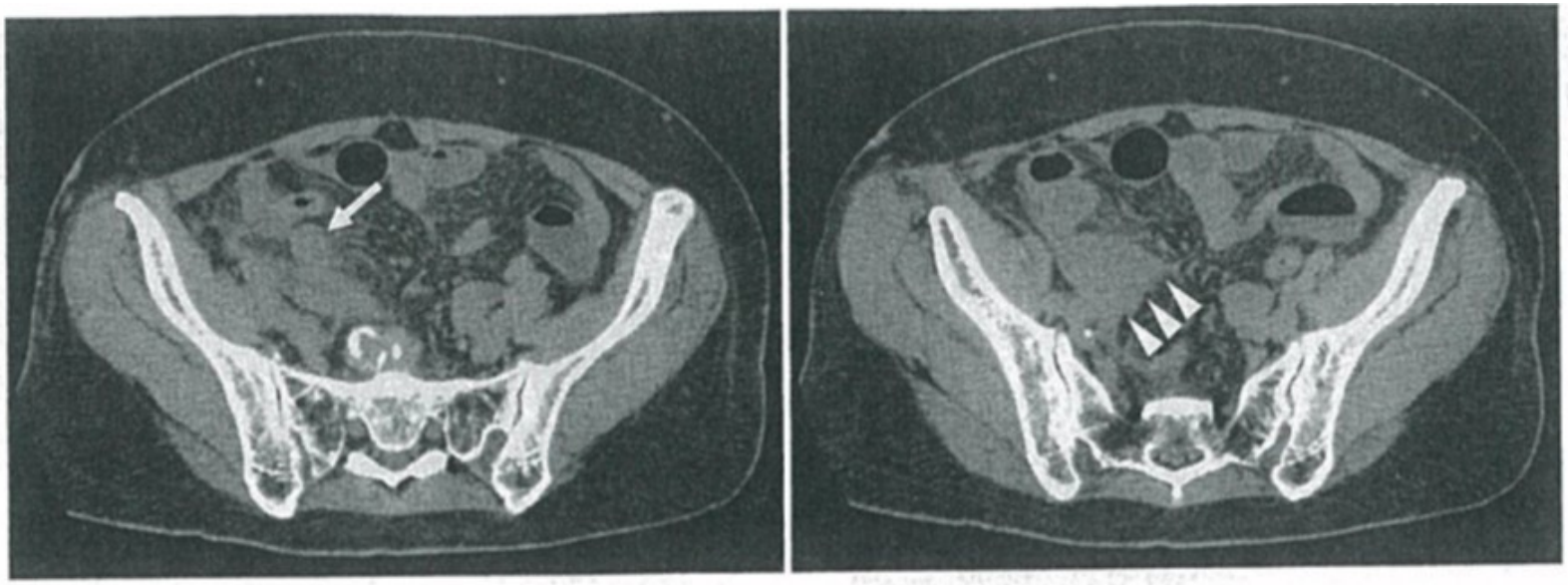

手術所見

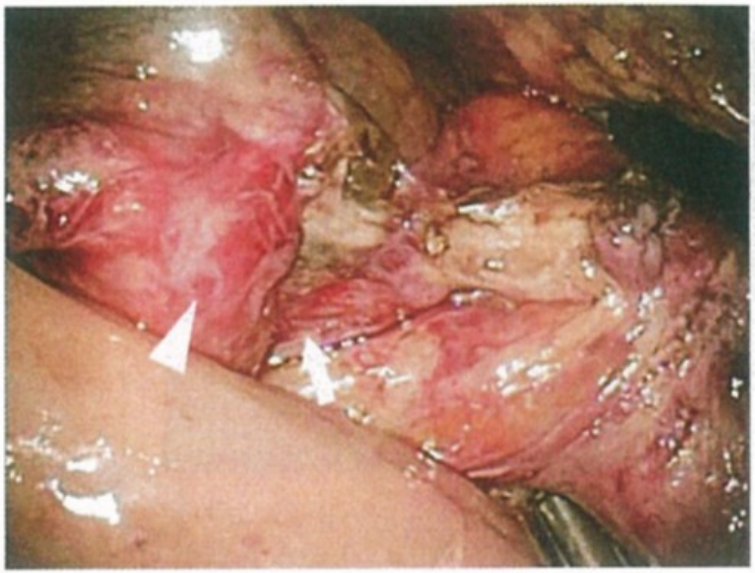

抗菌薬で沈静化しても
手術したほうがいい？

（日臨外会誌　79、2286-2290，2018）